

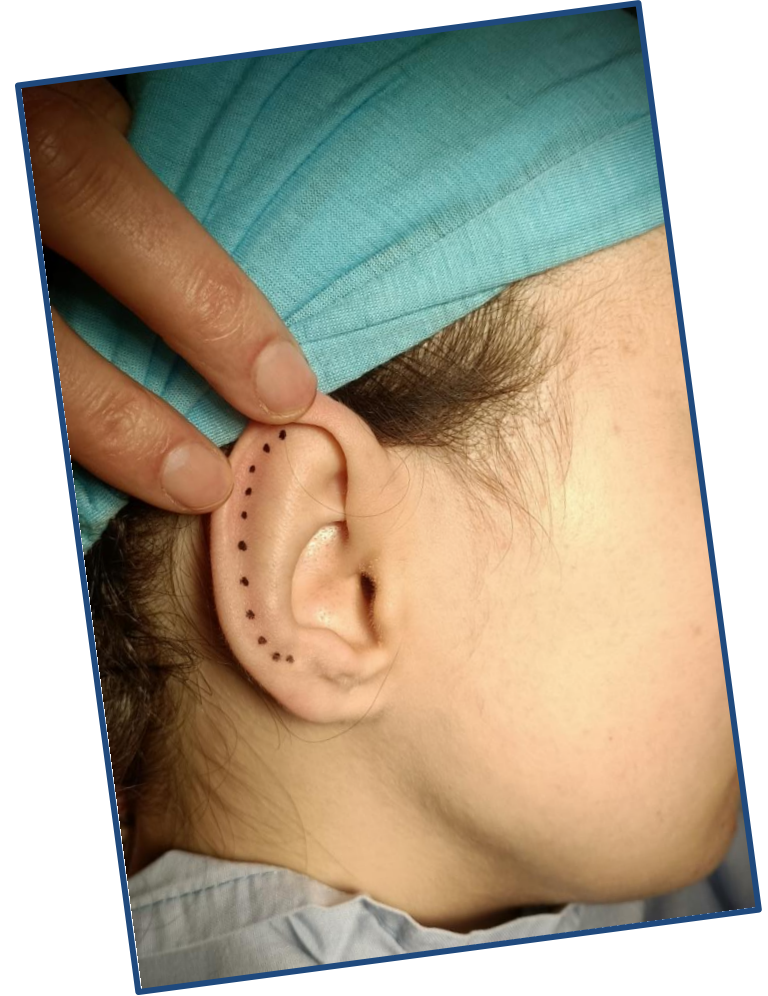

CLÍNICA
VILLARREAL

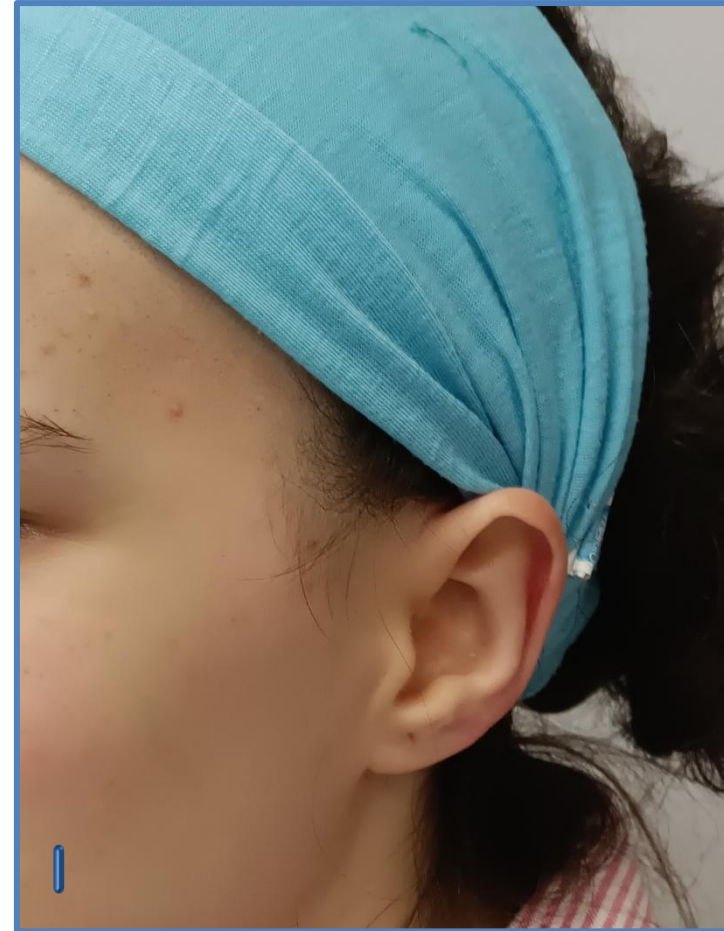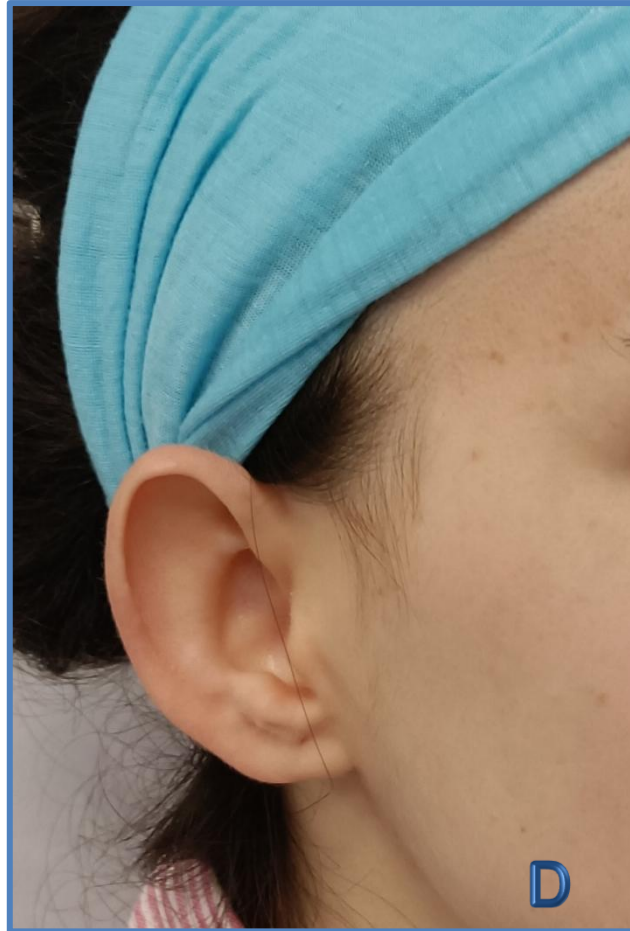Centro de Cirugía Facial & Dental

OTOPLASTIA

Corrección unilateral de oreja prominente

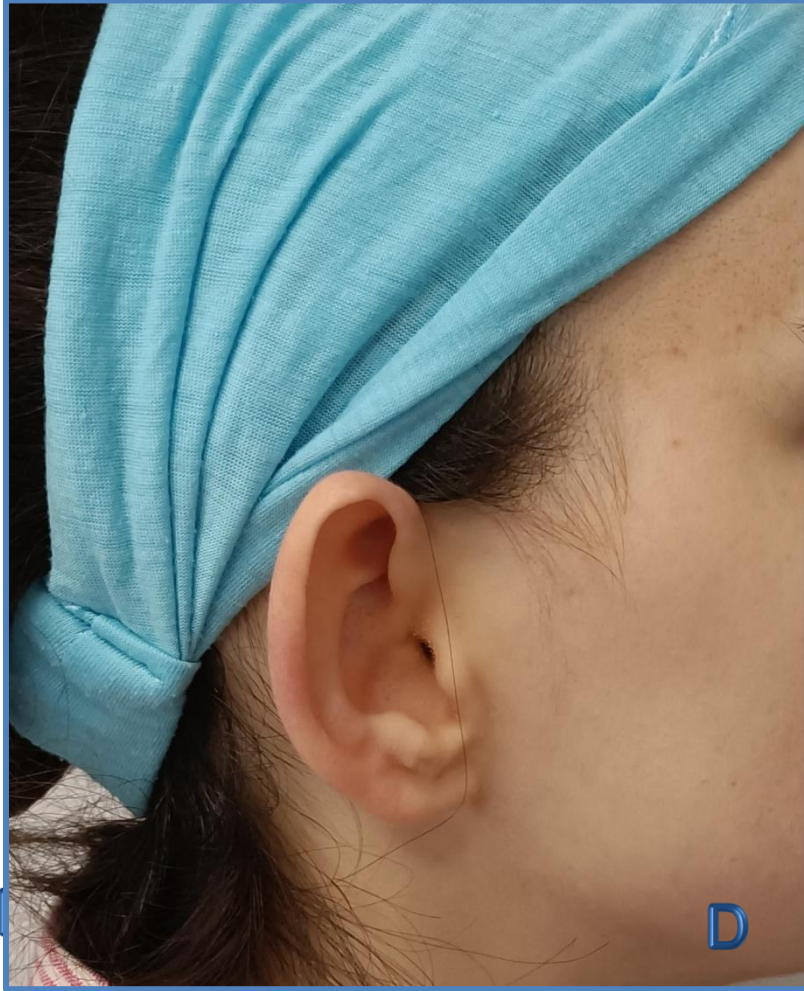

Dr. Pedro Villarreal

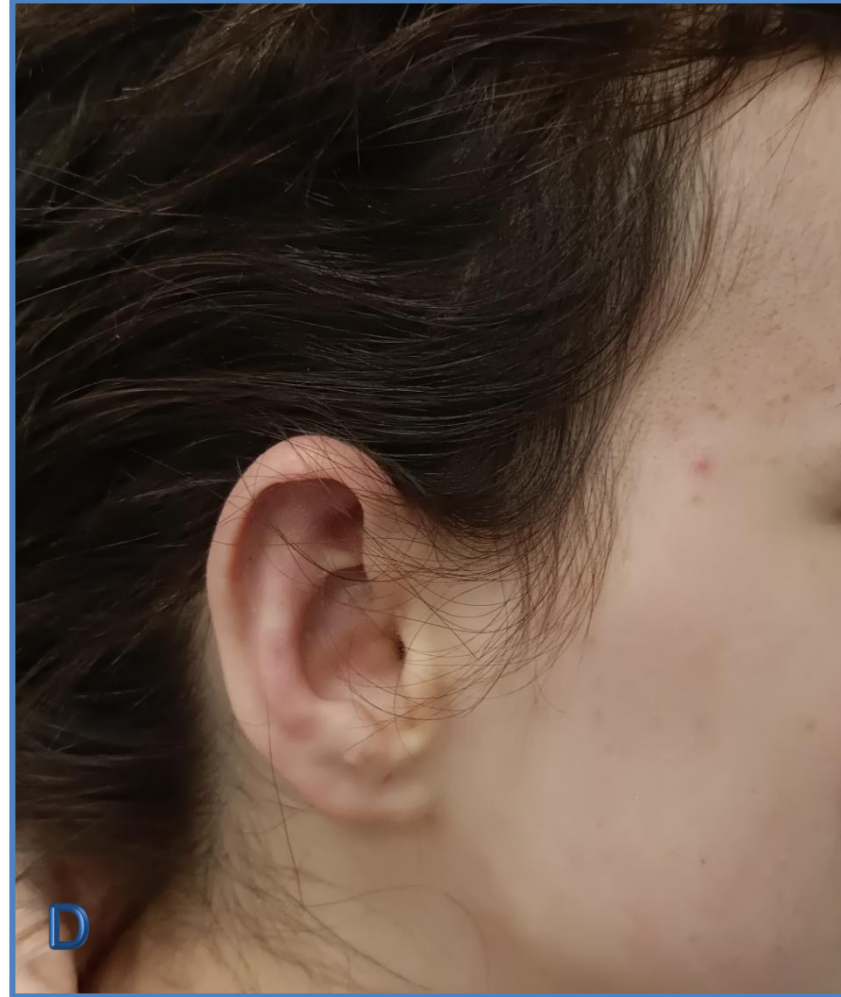

Oreja “en Asa” o de “soplillo”: la derecha que es prominente y con el antihelix sin conformar, debemos dejarla igual que la izquierda que tiene un antihelix perfectamente conformado

OTOPLASTIA

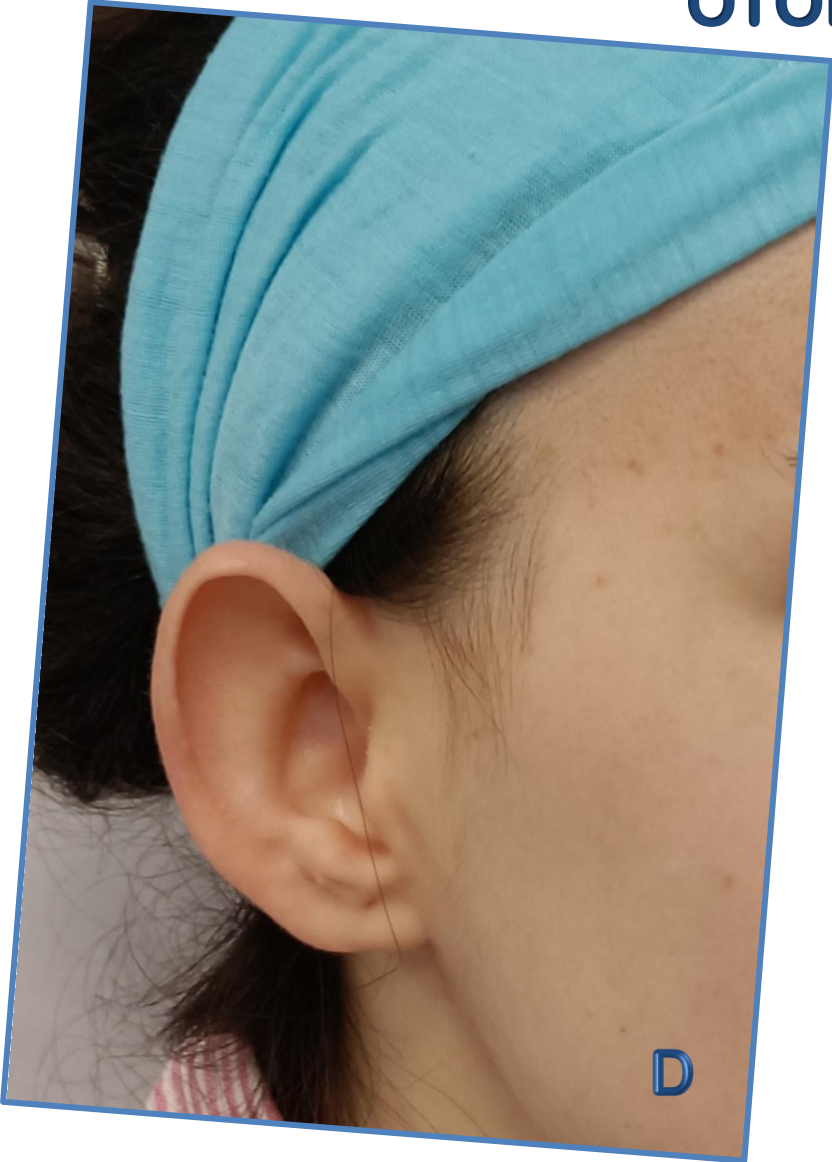

Antes

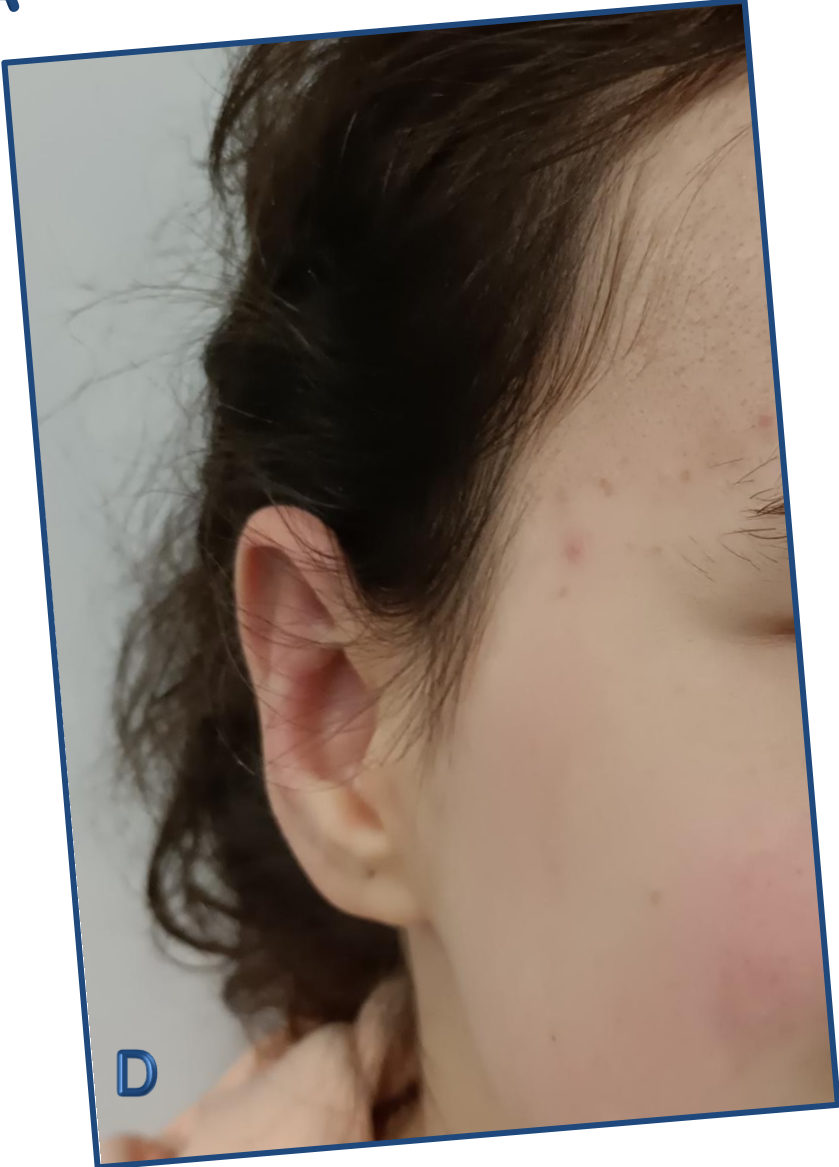

Después

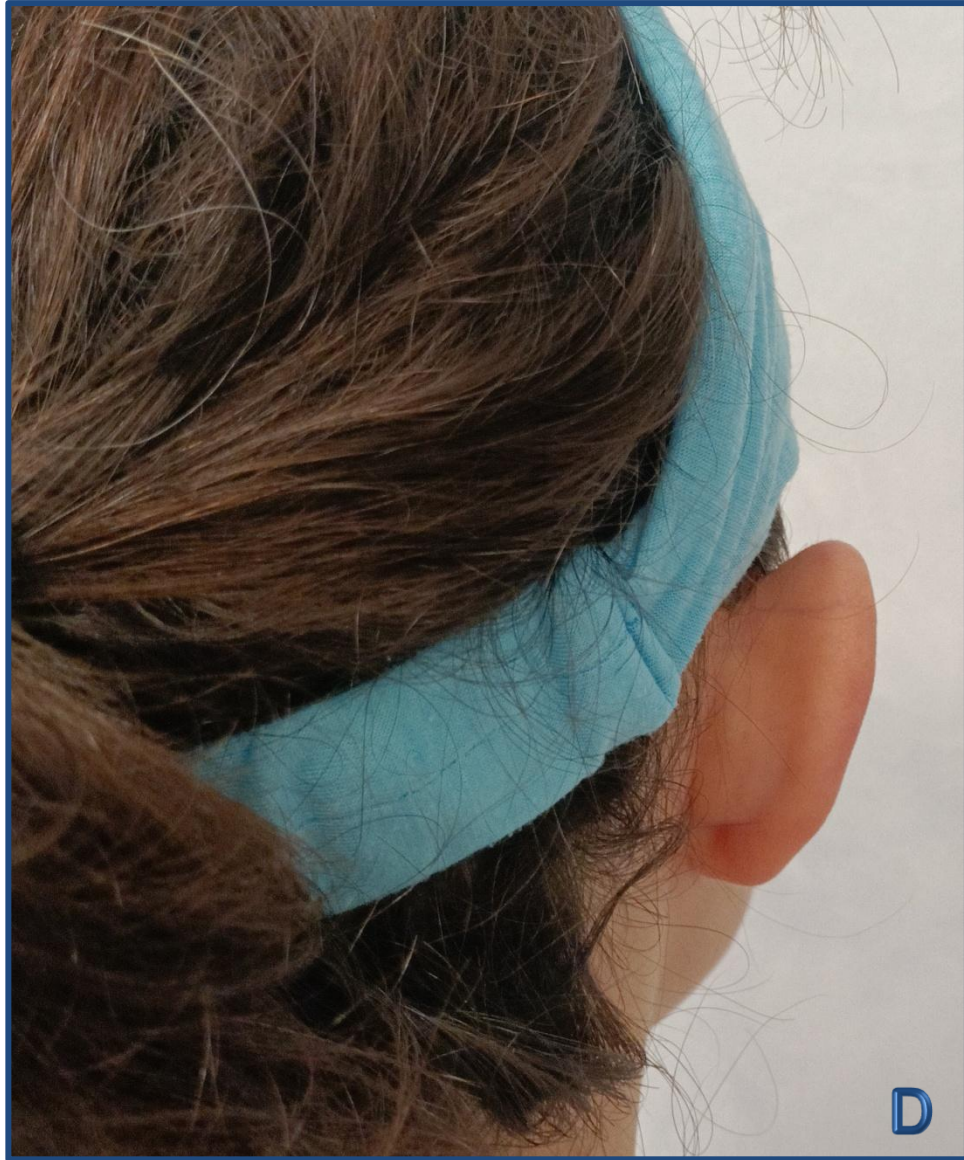OTOPLASTIA



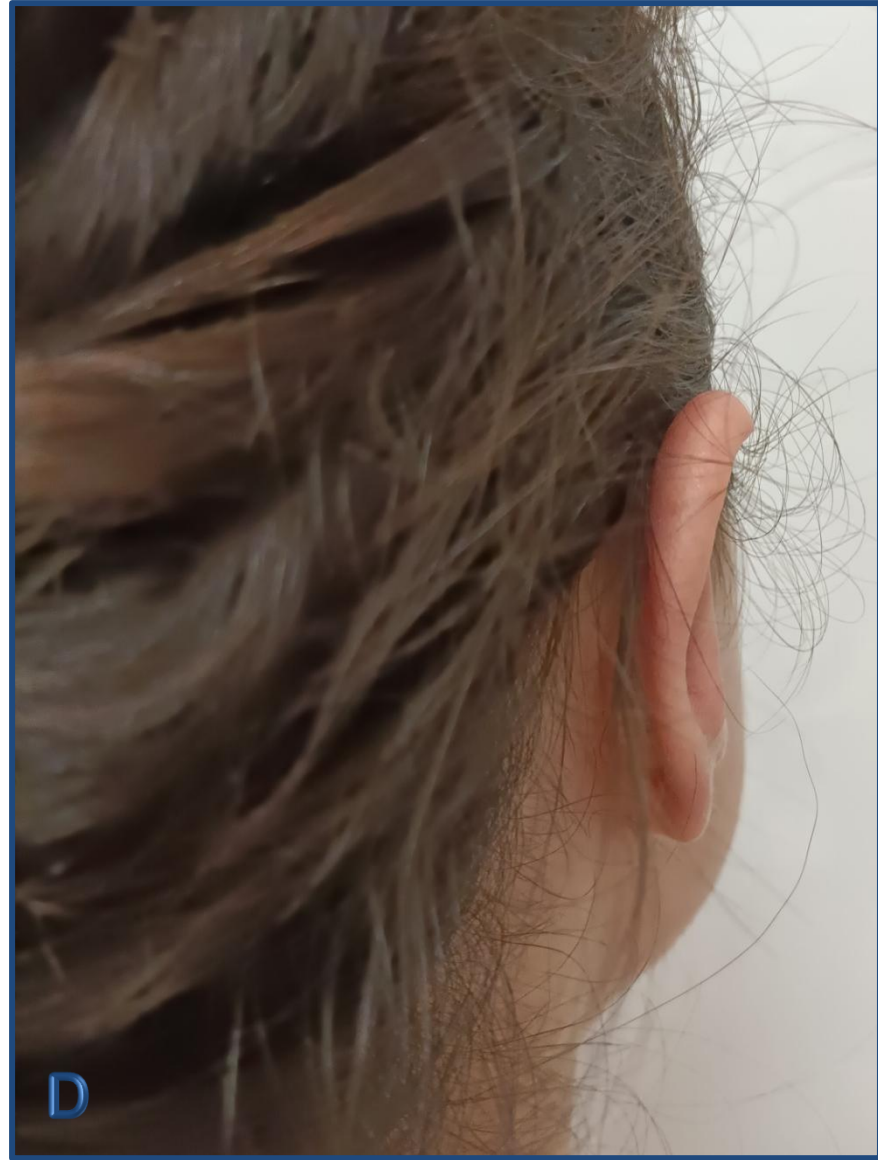
Antes



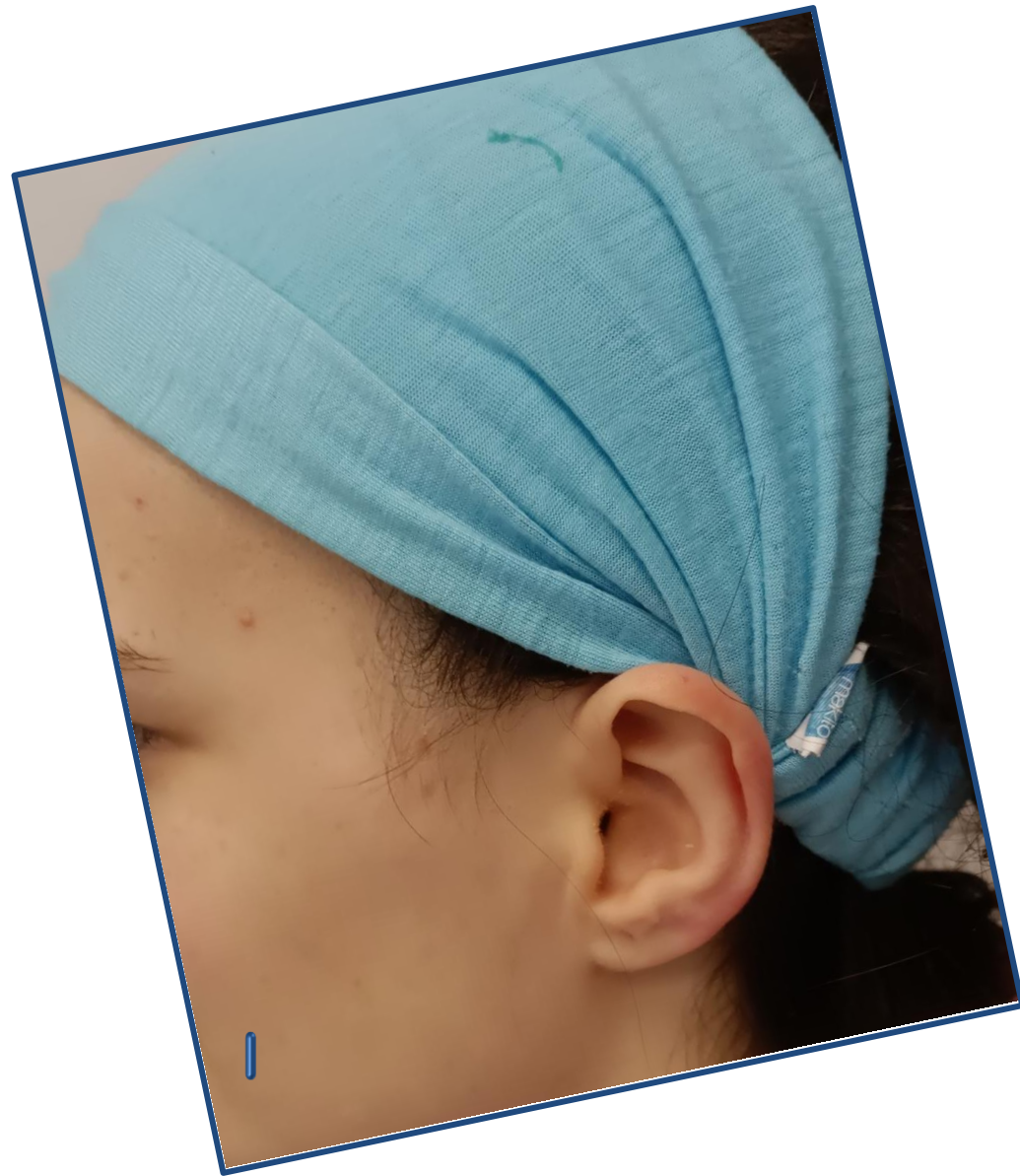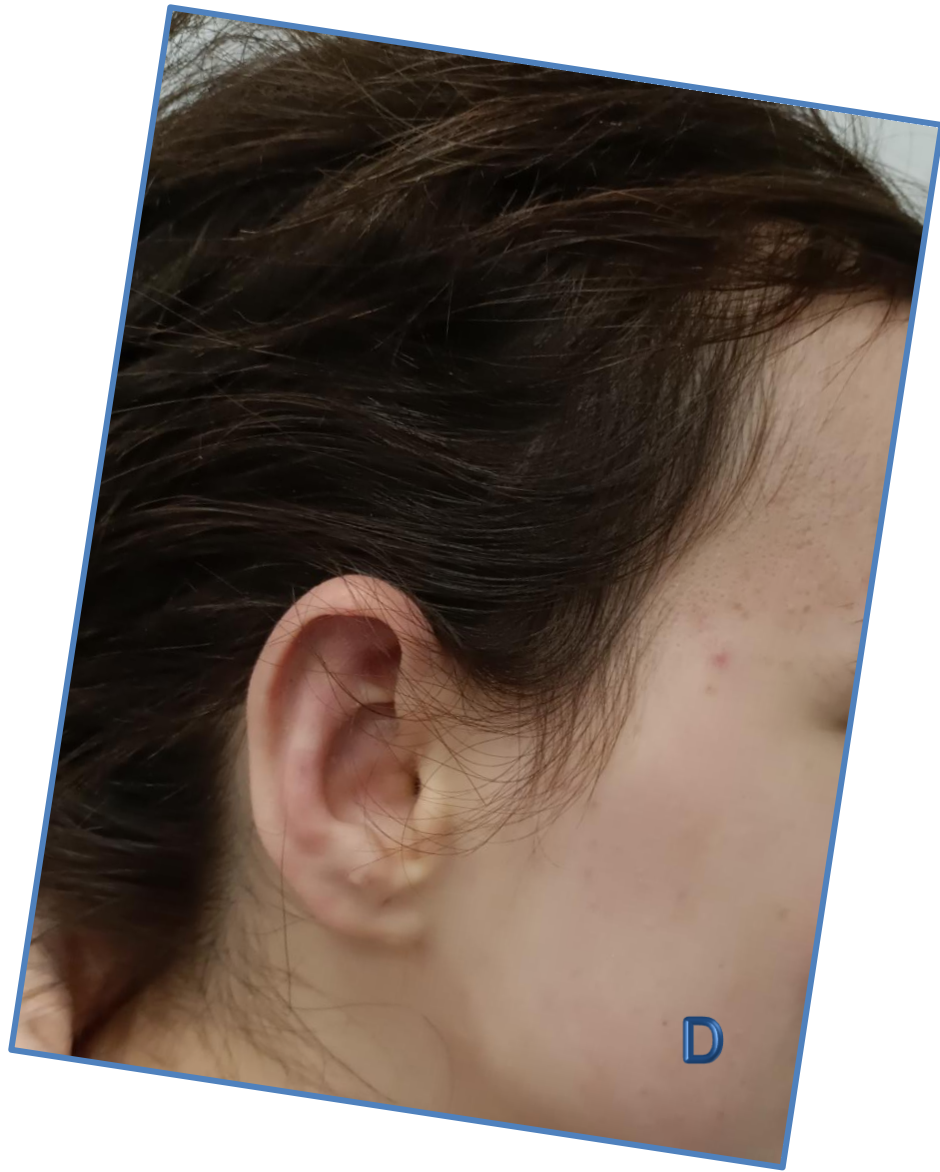Después



Antes



Después



Resultado muy similar a la oreja derecha con un resultado natural (no parece operada)