

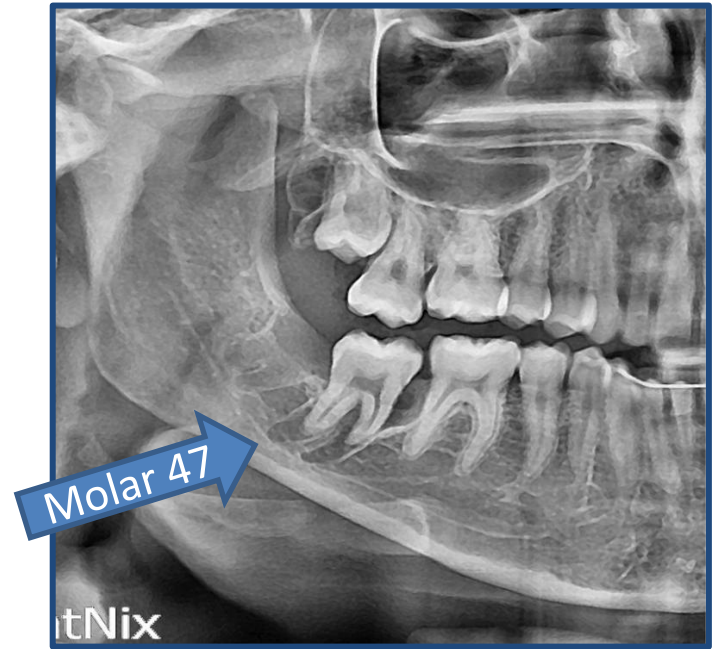
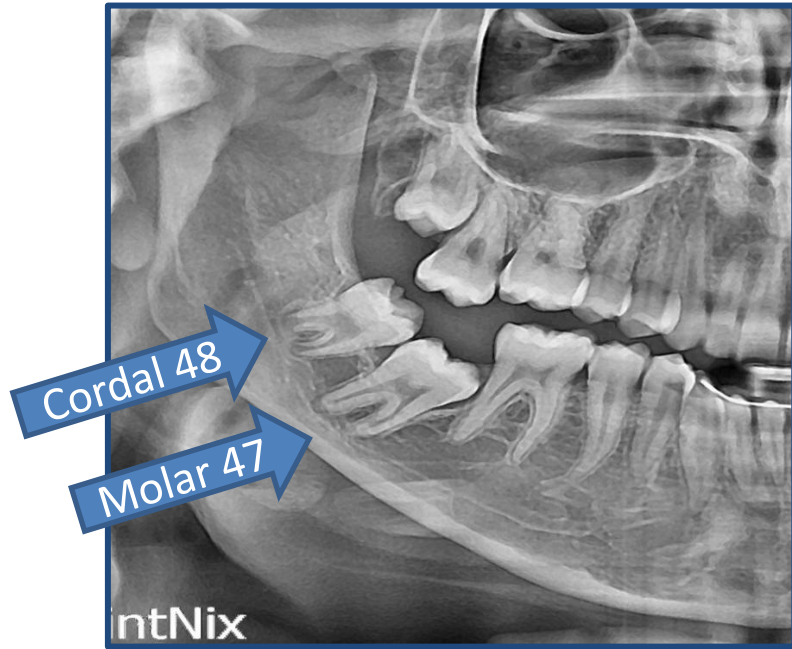
REPOSICIONAMIENTO DE MOLAR IMPACTADO



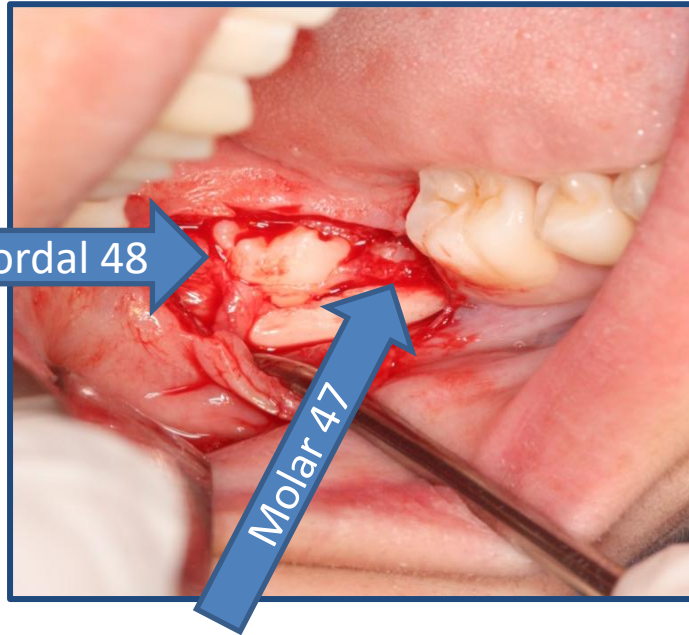
CLÍNICA
VILLARREAL

Centro de Cirugía Facial & Dental

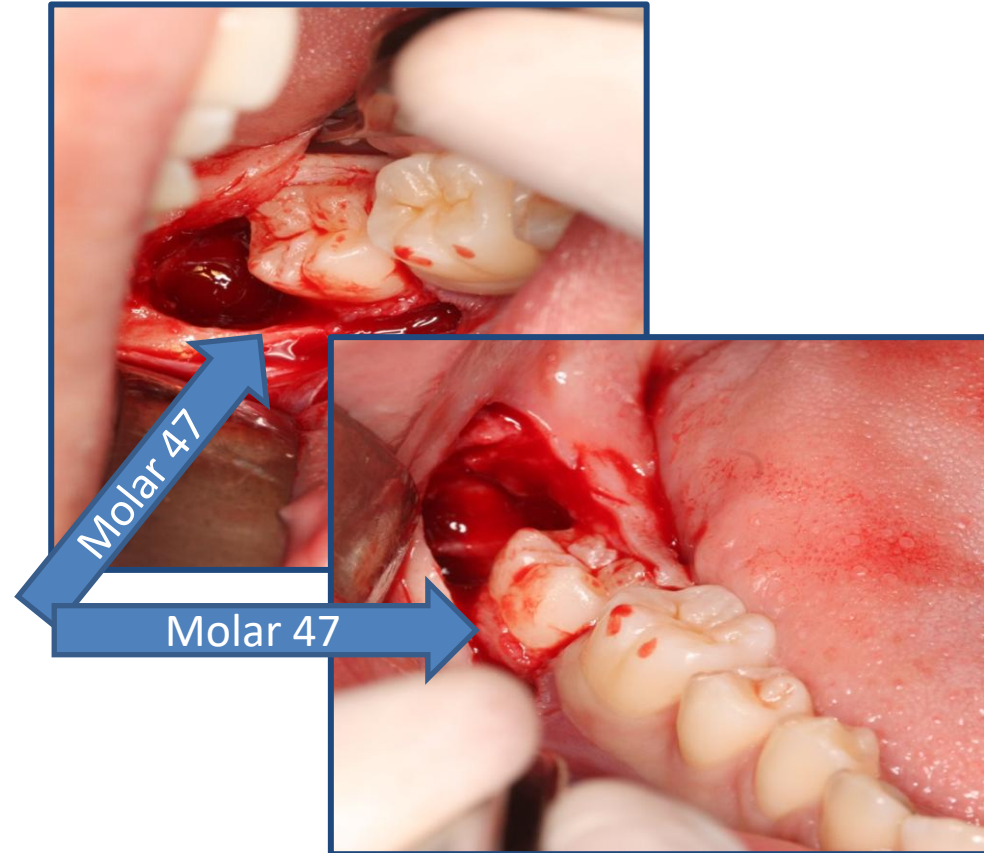
Paciente con inclusión de los cordales y el molar 47. Realizamos la extracción del cordal 48 y el reposicionamiento quirúrgico del molar 47



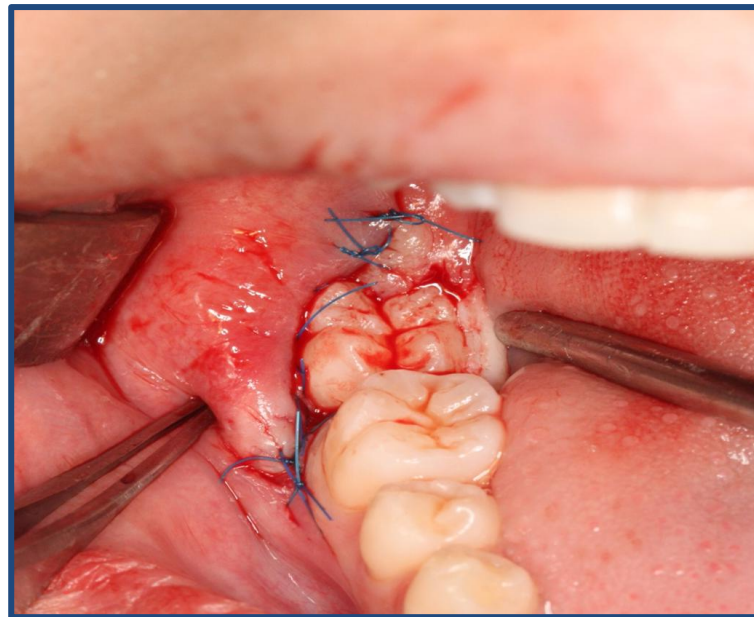
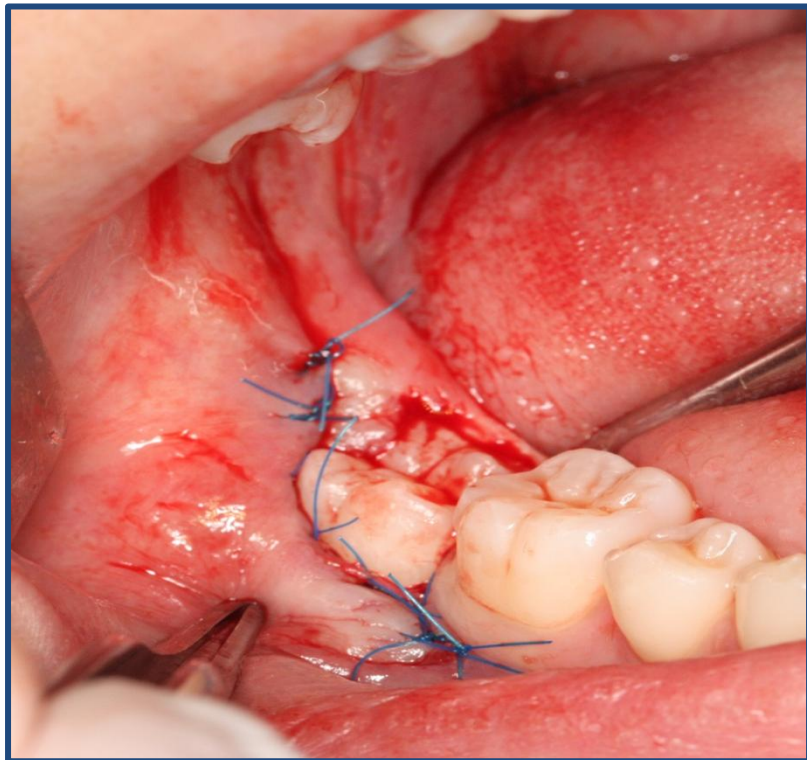
Cordal 48 y molar 47 incluidos



Cordal 48 extraído y molar 47 luxado y reposicionado



Sutura tras realizar plastia y colgajo de reposición apical gingival



Molar vital con buena regeneración gingival

